MF11-O04

smith&nephew
ARGENCOAT◇
Apósito de plata nanocristalina
con SILCRYSTA NANOCRYSTALES

Dra Marian Sanz Valls . Medico. Paliaclinic Barcelona
Begoña Sola Ysuar. Enfermera. Paliaclinic
Dra Teresa Checa . Medico Oncólogia
Maribel Forteza Gomez. Enfermera.
Dpto. Clínico, Div. Curación de Heridas, Smith & Nephew, S.A.

Tratamiento de lesiones tumorales por metástasis con ARGENCOAT◇ y CATRIX®.

Introducción

Presentamos el caso de una paciente con metástasis en partes blandas y tumoraciones que se exteriorizan en la extremidad superior. A pesar del criterio de algunos expertos en cuidados paliativos que opinan que no se debe actuar sobre las lesiones tumorales exteriorizadas, hemos comprobado que en todos los casos en los que hemos tratado este tipo de lesiones se han obtenido buenos resultados aplicando las terapias adecuadas. Ello representa además el beneficio psicológico que comporta la percepción para el paciente de tratamiento activo de su enfermedad visible y la repercusión que tiene sobre su propia imagen corporal.

Paciente

Mujer de 53 años diagnosticada en 2008 de un carcinoma ductal infiltrante con afectación de ganglio centinela. Se realiza tratamiento quirúrgico, radioterapia, quimioterapia y posteriormente hormonoterapia.
En agosto 2010 presenta fractura patológica del humero izquierdo resuelto con enclavado endomedular. La gammagrafía orientó como probable causa una metástasis en humero sin ser concluyente.
En noviembre 2010 en RM se observa extensa lesión ósea focal en 1/3 proximal del humero izquierdo con rotura cortical y formación de masa en partes blandas en cara antero lateral que se extiende hacia zona cervical. Posteriormente aparecieron dos nuevas tumoraciones exteriorizándose una de ellas. Fue tratada con radioterapia y quimioterapia.

Tratamiento y Evolución

Explicamos la evolución cronológica y las actuaciones terapéuticas utilizadas según las necesidades de la lesión.
Marzo-Abril 2011.
Exteriorización de la tumoración:
La paciente presentó linfedema en extremidad superior izquierda por compresión ganglionar, necrosis de la lesión tumoral exteriorizada, dolor e infección que requirió tratamiento antibiótico e impotencia funcional. Se detectan metástasis múltiples pulmonares y hepáticas

Abril –Mayo 2011
Se constata extremidad edematosa con quemaduras debido a la radioterapia. Aparece exposición de masa tumoral con exudado abundante. Se realizan lavados con manzanilla y se aplica gasa impregnada con ácido hialurónico (sal sódica al 2 %) y crema barrera/ acondicionadora (TRIPLE CARE◇ CREAM)para proteger los bordes de las lesiones. Se realiza cultivo con resultado de abundante flora (gram+ y gram) –) destacamos la presencia de "*Escherichia Coli*"

◇Marca registrada de Smith & Nephew
AWMCCDic11-MF

MF11-O04

Junio-Julio 2011

Desbridamiento y drenaje del tejido celular circundante de la tumoración. Se procede a resecar el tumor inyectando suero fisiológico, peróxido de hidrogeno y povidona yodada . Se realiza desbridamiento cortante en varias sesiones.

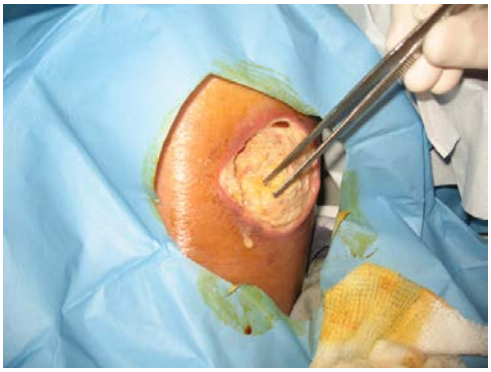

Aplicamos apósito de plata nanocristalina ARGENCOAT para controlar la carga bacteriana en las zonas reseccionadas realizando cambios de cura cada 2-3 días. Se empieza a observar reducción del tamaño de la lesión

Plata nanocristalina ARGENCOAT

Agosto-Octubre 2011

Drenaje y eliminación progresiva de la tumoración, aparición de lecho lesional límpio, empieza la fase de cicatrización. Tratamiento con colágeno en polvo (CATRIX®) combinado con hidrogel (INTRASITE° GEL) y se continua protegiendo la piel perilesional con TRIPLE CARE CREAM.

°Marca registrada de Smith & Nephew

AWMCCDic11-MF

Resultados

La lesión cutánea por el tumor de partes blandas metastásico pudo ser resuelto mediante tratamiento combinado de RT, QT y curas locales con desbridamientos reiterados y el uso de distintos productos según las necesidades de la lesión. La utilización de la plata nanocristalina controló la carga bacteriana para evitar sobreinfecciones y posteriormente el uso de colágeno en polvo CATRIX® estimuló el proceso de cicatrización activando el crecimiento y proliferación del tejido de granulación (fibroblastos, queratinocitos y matriz extracelular) para formar nuevo tejido.

En septiembre –octubre de 2011 con la lesión completamente cerrada, dejando una cicatriz profunda pero totalmente epitelizada.

Tratamientos recibidos	**Tiempo**
Lavados con manzanilla Gasa con ácido hialurónico Sal sódica al 0,2%	1 mes Curas diarias
Secado y desbridamiento cortante de la masa tumoral Plata nanocristalina ARGENCOAT (Control de la carga bacteriana)	2 meses Cambio cada 2-3 dias
Colágeno en polvo CATRIX® combinado con hidrogel INTRASITE GEL	2 -3 meses Cambio cada 2-3 dias
Protección de la piel perilesional con TRIPLE CARE CREAM	Durante el tratamiento

®Marca registrada de Smith & Nephew