MF10-C02

Josefina Clapera, Marta Molas, Marta Ferrer, Enfermeras
Hospital de la Santa Creu, Vic. (Barcelona)
Maribel Forteza Gomez. Enfermera
Dpto. Clínico, Div. Curación de Heridas, Smith & Nephew, S.A.

smith&nephew
ALLEVYN° Ag
NON-ADHESIVE
Apósito hidrocelular antimicrobiano

Tratamiento de las complicaciones de una dehiscencia post-quirúrgica en un paciente diabético amputado con la aplicación del enfoque TIME

09-04-2010. Inicio tratamiento

21-04-2010

10-05-2010

10-05-10. Vaciado del hematoma

Introducción /Paciente

Presentamos el caso de un paciente diabético que es derivado a nuestro centro por complicaciones en la evolución de una herida dehiscente tras una amputación en el pie derecho de cuatro meses de evolución.
Realizamos la siguiente valoración:
Varón de 64 años con afectación neurológica y pérdida importante de la sensibilidad y la percepción del dolor. Angiopatía, HTA, colesterol, hábitos tabaquito y enólico, así como otros factores de riesgo en el desarrollo de la patología del pie diabético.
La lesión es profunda y está localizada en la zona metatarsiana del pié derecho con necrosis blanda y abundantes esfacelos, mal olor, exudado moderado, bordes bien delimitados y duricias en la zona plantar.
El enfoque TIME permite un abordaje integral e integrado de los diferentes factores que pueden retrasar el proceso de cicatrización (T de tejido no viable, I de infección/inflamación, M de desequilibrio en la humedad y E de dificultades en la epitelización).

Tratamiento

Se realiza el siguiente plan terapéutico inicial:
Desbridamiento cortante y aplicación posterior de colagenasa (IRUXOL© MONO) combinado con INTRASITE° GEL, tres días por semana. Posteriormente se aplica ALGISITE° M y ALLEVYN° Ag HEEL.

Seguimiento / Resultados

Se inicia el tratamiento el 9 -04-2010.
Tras doce días de tratamiento la herida presenta mejor aspecto y empieza a granular, se mantiene la misma pauta de tratamiento. Al mes la lesión está al 95% de tejido de granulación, pero a los pocos días el paciente se da un golpe y se forma un hematoma que se conecta con la herida. Se decide vaciar y realizar lavado con yodo y suero inoculando con una jeringa, como consecuencia durante los siguientes días la herida experimenta un retroceso, siendo necesario utilizar desbridamiento cortante en una nueva zona de tejido necrosado que esta en el lugar del hematoma ya vaciado.
La herida presenta abundante sangrado y se decide aplicar un alginato combinado con plata, ALGISITE° Ag por sus propiedades hemostáticas, de absorción de exudado y su actividad antimicrobiana, muy importante en un paciente de riesgo, se cubre con ALLEVYN HEEL para el control del exudado y control local de la presión.
El 16-06-2010 la herida está reducida, y presenta buena evolución en el proceso de cicatrización.
El 22-07-2010, la lesión ya no es tan exudativa y cambiamos el tratamiento a ALLEVYN Ag HEEL, apósito hidrocelular con plata con el objetivo de seguir controlando la carga bacteriana y la cura en ambiente húmedo.
El 18 -08-2010 Tras cuatro meses y nueve días la herida está casi cicatrizada.

°Marca registrada de Smith & Nephew

Aplicación de ALGISITE Ag

16-06-10

22-07-2010

22-07-10. Aplicación de ALLEVYN Ag HEEL

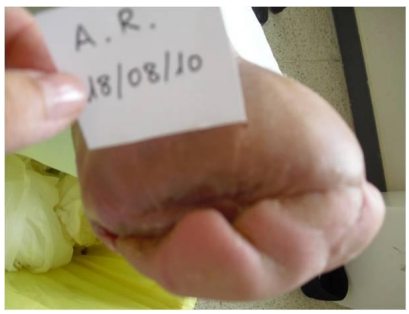

18-08-2010. Herida prácticamente cicatrizada

Conclusiones

Los pacientes diabéticos representan un grupo de riesgo de padecer complicaciones infecciosas de sus heridas. En el caso de éste paciente con una dehiscencia post-amputación ha sido necesario mantener un adecuado control sobre la carga bacteriana durante el proceso de reparación tisular. La pauta de tratamiento según las necesidades de la herida: eliminación del tejido necrótico, control bacteriano y una óptima gestión de la humedad proporcionan una buena base para la preparación del lecho a la cicatrización.

La utilización, dentro del enfoque clínico TIME, de diferentes productos de cura en ambiente húmedo, nos ha permitido optimizar el proceso de cicatrización de esta difícil herida y hacer un uso racional de los productos.

Productos	Situación del proceso	Frecuencia de curas
Iruxol Mono Intrasite Gel	Fase de desbridamiento 1 mes (complicaciones por el hematoma)	3 días /semana
Agisite Ag Allevyn Ag Heel	Fase de reparación tisular con sangrado y abundante exudado	3 días /semana
Allevyn Ag Heel	Fase de reparación tisular (epitelización hasta cierre final)	2 a 3 / semana

°Marca registrada de Smith & Nephew