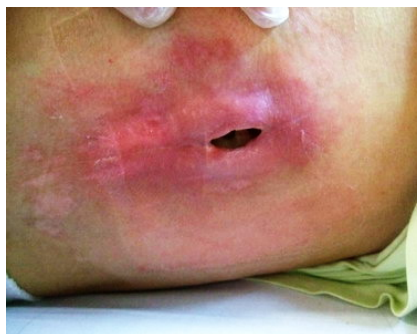
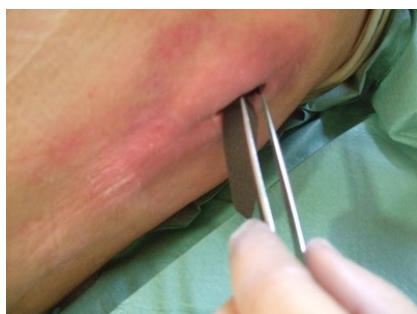
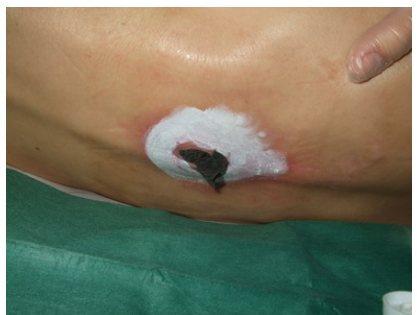Utilización de ACTICOAT[®] FLEX y ALLEVYN[®] GENTLE BORDER en el tratamiento de una dehiscencia en zona dorsal.



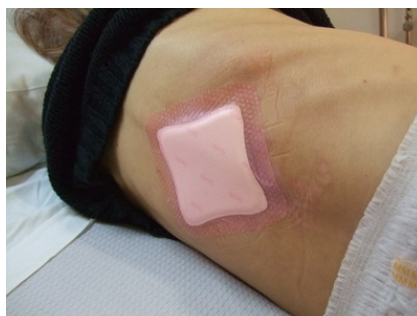17/11/10. Dehiscencia profunda en zona dorsal



17/11/10. Aplicación ACTICOAT FLEX



17/11/10. Aplicación ACTICOAT FLEX y TRIPLE CARE EPC



17/11/10. Aplicación de ALLEVYN GENTLE BORDER

Introducción

Mujer de 58 años que presenta una dehiscencia quirúrgica a nivel dorsal tras ser intervenida por compresión medular hacia unas 5 semanas. La paciente presenta un historial de neoplasia renal con metástasis pulmonar y ósea. La lesión tiene un tamaño de 3,5cm, es profunda y ha presentado infecciones de repetición por *Pseudomonas aeruginosa* que han sido tratadas con varias tandas de antibiótico. En el momento de iniciar el seguimiento no disponemos de cultivo, aunque la herida se encuentra en estado crónico sin evolución aparente. La piel perilesional se encuentra muy deteriorada, provocando en la paciente mucho escozor y picor.

Tratamiento

El primer objetivo del tratamiento fue eliminar las bacterias en la herida, para ello se decidió utilizar **ACTICOAT[®] FLEX**, un apósito de plata nanocrystalina en malla flexible y adaptable, por su efectividad y adaptabilidad, accediendo a las zonas profundas con las pinzas para evitar fondos de saco que pudiesen actuar como reservorios de bacterias.

Se cubrió con **ALLEVYN[®] GENTLE BORDER**, un apósito con silicona, especialmente indicado para pieles frágiles, con el objetivo de mantener la cura en ambiente húmedo y aliviar la presión en la zona. También se aplicó una crema barrera y acondicionadora de la piel con un 10% de óxido de Zn, **TRIPLE CARE[®] CREAM**, para mejorar y proteger la piel circundante.

Se pautaron cambios de cura cada 3 o 4 días.

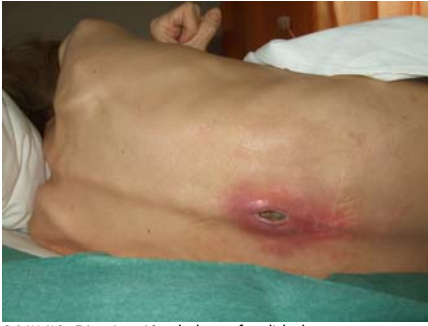Seguimiento / Resultados

Iniciamos el caso el 17 /11/10 con la pauta de curas inicial y tras una semana de tratamiento la herida mostraba mejor aspecto y menor profundidad. Se valoró una respuesta positiva de la herida que llevaba tiempo estancada frente al tratamiento. El 1/12/10 la herida evoluciona muy bien, pero todavía se observa en el fondo restos de esfacelos por lo que pautamos una semana con colagenasa (**IRUXOL[®] mono**) para eliminar los restos de tejido no viable. Transcurrido este tiempo aplicamos colágeno en polvo (**CATRIX[®]**) combinado con hidrogel (**INTRASITE[®] GEL**) que promueve la formación de tejido de granulación y la epitelización de la herida. La paciente recibió el alta del centro el 22/12/10 tras casi 5 semanas de tratamiento con la lesión muy superficial y casi epitelizada, recomendándose la misma pauta en atención domiciliaria. Epitelización completa el 27 /01/11.

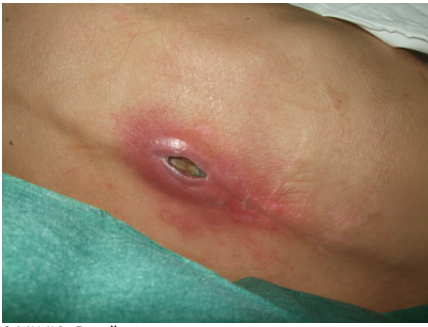Conclusiones

Durante todo el tratamientos se utilizó **ALLEVYN GENTLE BORDER** para proteger la piel perilesional, mantener la cura en ambiente húmedo y aliviar la presión en la zona. Durante el proceso se utilizaron diversos tratamientos con el objetivo de eliminar las barreras locales que cronificaban la herida, es decir, la carga bacteriana, el tejido no viable, la falta de tejido de granulación y la piel perilesional dañada.

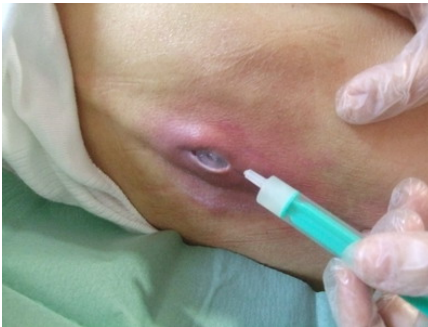La paciente se sintió cómoda con el tratamiento y la pauta de curas permitió mejorar su calidad de vida.



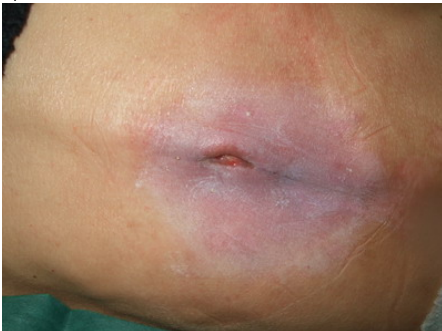
24/11/10. Disminución de la profundidad.



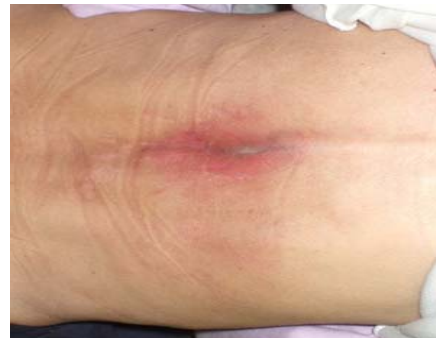24/11/10. Detalle



Aplicación de CATRIX con INTRASITE GEL



22/12/10. Detalle de la herida en el momento del alta del paciente.



27/01/11. Cierre completo de la lesión

Productos	Objetivo	Tiempo de utilización
ACTICOAT FLEX	Eliminar la carga bacteriana	14 días
ALLEVYN GENTLE BORDER	Cura en ambiente húmedo y Alivio de la presión	Durante todo el tratamiento
IRUXOL MONO	Eliminación de esfacelos en el fondo dl lecho	7 días
CATRIX	Promover la granulación y la epitelización	5 semanas
TRIPLE CARE CREAM	Protección y cuidado de la piel dañada por el exudado	Durante todo el tratamiento